
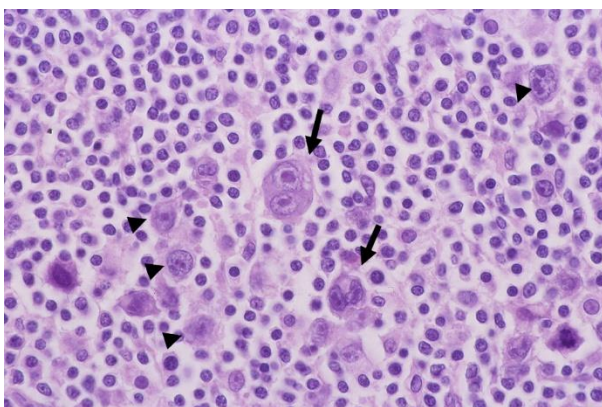


⑭悪性リンパ腫（ML）、特にホジキンリンパ腫とはどんな病気？

悪性リンパ腫（ML）とは、ALLやCLLと同じくリンパ球が癌化する疾患ですが、基本的にはCLLとよく似ており、成熟したリンパ球が癌化します。しかし増殖する場所が骨髄や血液中ではなく、リンパ節や肺や腸、肝臓など各種臓器です。悪性リンパ腫は大きくホジキンリンパ腫と非ホジキンリンパ腫に分かれますが、ここではホジキンリンパ腫について説明します。「ホジキン」とは1832年に本疾患を最初に報告したトーマスホジキン先生という英国の病理学者のことです。ホジキンリンパ腫の病変では、「ホジキン細胞」や「Reed-sternberg細胞、リードスタンバーグさいぼう」と呼ばれる特徴的な大きな細胞が出現し、その周りを正常なリンパ球やら顆粒球やらがとり囲むパターンを示します。



Reed-sternberg 細胞（矢印）

本疾患は若年者（20歳台）と高齢者（50歳以降）で起こりやすく、予後の良い疾患であり、特に20歳台の限局期発症の場合は抗がん剤や放射線治療が非常によく効き、再発率も低いです。限局期（1か所もしくは2か所以上でも2つのとなり合う領域の病変）の場合は、ABVD療法4コース+病変部に対する放射線療法が行われ、進行期の場合はABVD療法6-8コースが推奨されています。再発すると、自家末梢血幹細胞移植が推奨され、同種造血幹細胞移植や抗CD30抗体療法も行われることがあります。